# Клинические синдромы сдавленного и хирургически пересеченного стебля гипофиза

© Л.И. Астафьева*, Б.А. Кадашев, П.Л. Калинин, М.А. Кутин, И.С. Клочкова, Д.В. Фомичев, О.И. Шарипов, Д.Н. Андреев

ФГАУ «Национальный медицинский исследовательский центр нейрохирургии им. акад. Н.Н. Бурденко» Минздрава России, Москва, Россия

**Обоснование.** Стебель (ножка) гипофиза (СГ) — анатомическое образование, состоящее из системы портальных сосудов и аксонов ядер гипоталамуса, заканчивающихся в задней доли гипофиза. Известно, что хирургическое повреждение или сдавление СГ опухолью или другим объемным процессом может приводить к гипопитуитаризму, несахарному диабету, гиперпролактинемии. Однако в литературе практически нет исследований о степени этих нарушений в зависимости от повреждения или компрессии СГ в клинической практике.

**Цель исследования** — изучение до- и послеоперационных эндокринных нарушений у больных с опухолями хиазмально-селлярной области (ХСО) со сдавленным и сохраненным или вынужденно пересеченным во время нейрохирургической операции СГ.

**Материал и методы.** У 82 пациентов сдавленный до операции СГ был сохранен (41 больной с гормонально-неактивной аденомой эндосупраселлярной локализации и 41 больной с супраселлярной менингиомой), а у 57 пациентов во время транскраниальной операции СГ был пересечен (46 больных со стебельной краниофарингиомой, 11 — с гормонально-неактивной эндосупраселярной аденомой гипофиза). До и через 6 мес после операции у всех больных определяли уровень пролактина (ПРЛ), ТТГ, ЛГ, ФСГ, св.Т4, кортизола, тестостерона или эстрадиола.

**Результаты.** У 37,4% пациентов с опухолями ХСО, сдавливающими СГ, выявлена гиперпролактинемия. Устранение сдавления СГ приводило к нормализации уровня ПРЛ у большинства больных и не сопровождалось нарастанием симптомов гипопитуитаризма. При пересечении СГ у 100% пациентов развился пангипопитуитаризм, у 93% — несахарный диабет. При этом у 58,7% больных с краниофарингиомами и 81,9% с гормонально-неактивными аденомами гипофиза не отмечено появления гиперпролактинемии.

**Заключение.** Учитывая различие в симптоматике, мы выделили два синдрома — синдром сдавления СГ и синдром пересечения СГ. Синдром сдавления СГ опухолью ХСО характеризовался преимущественно гиперпролактинемией (37,4% случаев); устранение сдавления СГ при удалении опухоли приводило к нормализации уровня ПРЛ у большинства больных и не сопровождалось нарастанием симптомов гипопитуитаризма. Синдром хирургического пересечения СГ у пациентов с краниофарингиомой (КФ) и неактивной аденомой гипофиза (НАГ) проявлялся пангипопитуитаризмом у всех больных и постоянной формой несахарного диабета у большинства из них. Причины отсутствия гиперпролактинемии у многих пациентов с пересечением СГ требуют изучения. Нельзя исключить как ишемию аденогипофиза (в результате нарушения его кровоснабжения) с частичной или полной атрофией лактотрофных клеток, так и реваскуляризацию гипофиза с восстановлением транспорта дофамина.

*Ключевые слова: пролактин, стебель (ножка) гипофиза, компрессия стебля гипофиза, хирургическое пересечение стебля гипофиза, несахарный диабет.*

# Clinical syndromes of compression and surgical transection of the pituitary stalk

© Liudmila I. Astafyeva*, Boris A. Kadashev, Pavel L. Kalinin, Maxim A. Kutin, Irina S. Klochkova, Dmitry V. Fomichev, Oleg I. Sharipov, Dmitry N. Andreev

Burdenko Neurosurgical Institute, Moscow, Russia

**Background.** The pituitary stalk (PS) is an anatomical structure consisting of the portal vessel system and axons of the hypothalamic nuclei terminating in the posterior pituitary lobe. Surgical injury or compression (by a tumor or another space-occupying process) of the PS can lead to hypopituitarism, diabetes insipidus, and hyperprolactinemia. However, the literature lacks studies on the extent of these disorders depending on PS injury or compression in clinical practice.

**Aim.** The study aim was to investigate pre- and postoperative endocrine disorders in patients with chiasmo-sellar region (CSR) tumors and the PS compressed and preserved or involuntarily transected during neurosurgery.

**Material and methods.** The PS compressed before surgery was preserved in 82 patients (41 patients with non-functioning endosuprasellar adenoma and 41 — with suprasellar meningioma). The PS was transected during transcranial surgery in 57 patients (46 patients with pituitary stalk craniopharyngioma and 11 patients with non-functioning endosupresellar pituitary adenoma). All patients underwent blood tests for prolactin (PRL), TSH, LH, FSH, free T4, cortisol, testosterone, or estradiol levels before and 6 months after surgery.

**Results.** Hyperprolactinemia was detected in 37.4% of patients with CSR tumors compressing the PS. Elimination of PS compression led to normalization of the PRL level in most patients and was not accompanied by worsening of hypopituitarism symptoms. Transection of the PS resulted in panhypopituitarism in 100% of patients and diabetes insipidus in 93% of cases. There was no evidence of hyperprolactinemia in 58.7% of patients with craniopharyngiomas and 81.9% of patients with non-functioning pituitary adenomas.

**Conclusion.** Given the difference in symptoms, we distinguished two syndromes: PS compression syndrome and PS transection syndrome. Syndrome of PS compression by a CSR tumor was characterized mainly by hyperprolactinemia (37.4% of cases); elimination of PS compression due to tumor resection led to normalization of the PRL level in most patients and was not accompanied by worsening of hypopituitarism symptoms. Syndrome of surgical PS transection in patients with craniopharyngioma (CP) and non-functioning pituitary adenoma (NFPA) manifested as panhypopituitarism in all patients and as permanent diabetes insipidus in most of them. The causes for the absence of hyperprolactinemia in many patients with the transected PS require further re-



**Copyright** © 2018 by the MediaSphere
**Licensee:** CC BY-NC-ND
**doi:** 10.14341/probl8343

*Проблемы эндокринологии 2018. — Т. 64. — №1. — С. 4—13*
*Problems of Endocrinology 2018;64(1):4-13*

search. We can not exclude both adenohypophysis ischemia (due to its impaired blood supply) with partial or complete atrophy of lactotrophic cells and pituitary revascularization with restoration of dopamine transport.

*Keywords: prolactin, pituitary stalk, pituitary stalk compression, surgical transection of pituitary stalk, diabetes insipidus.*

**Список сокращений**

СГ — стебель гипофиза
КФ — краниофарингиома
НАГ — гормонально-неактивная аденома гипофиза
НД — несахарный диабет
ПРЛ — пролактин
СТГ — соматоропный гормон
ТТГ — тиреотропный гормон
ЛГ — лютеинизирующий гормон
ФСГ — фолликулостимулирующий гормон
Св.Т4 — свободный тироксин
АКТГ — адренокортикотропный гормон
АДГ — антидиуретический гормон
ХСО — хиазмально-селлярная область
PSIS — pituitary stalk interruption syndrome (врожденный синдром пересеченного стебля гипофиза)

Используемый в литературе термин «синдром пересеченного стебля (ножки) гипофиза» включает несколько различных состояний: сдавление СГ супраселлярно растущей опухолью (макроаденома гипофиза, менингиома, краниофарингиома или другой объемный процесс); пересечение СГ во время нейрохирургической операции; его разрыв при нейротравме, а также агенезию СГ в период эмбриогенеза (врожденный синдром).

Клиническая картина характеризуется гиперпролактинемией, НД и недостаточностью тропных гормонов гипофиза вследствие нарушения гипоталамического контроля (гипогонадизм, гипотиреоз, гипокортицизм и СТГ-дефицит).

Несмотря на единый термин, применяемый при всех этих состояниях, их патогенез, клиническая симптоматика и прогноз имеют существенные различия. Мы провели сравнительное исследование эндокринных нарушений у пациентов при сдавлении СГ опухолью и его пересечении во время нейрохирургической операции.

Цель исследования — изучение до- и послеоперационных эндокринных нарушений у больных с опухолями ХСО со сдавленным и сохраненным или вынужденно пересеченным во время нейрохирургической операции СГ.

## Материал и методы

**Дизайн исследования**

В проспективное наблюдательное моноцентровое клиническое исследование были включены 139 пациентов с опухолями ХСО, которым в ФГАУ «НМИЦН им. акад. Н.Н. Бурденко» Минздрава России с 2000 по 2016 г. проводилось их удаление с пересечением или сохранением СГ.

До и через 6 мес после операции у всех больных определяли уровень ПРЛ, ТТГ, ЛГ, ФСГ, св.Т4, кортизола, тестостерона или эстрадиола.

**Критерии соответствия:**

— возраст пациентов старше 18 лет;

— наличие опухоли ХСО, вызывающей сдавление СГ (аденома гипофиза, КФ, менингиома);

— проведение нейрохирургического удаления опухоли ХСО с пересечением либо сохранением СГ.

**Условия проведения**

Исследование проводилось в НМИЦН им. акад. Н.Н. Бурденко (в отделении базальных опухолей, специализирующемся на хирургическом лечении опухолей ХСО).

**Продолжительность исследования**

Пациенты были обследованы до и через 6 мес после нейрохирургического лечения.

**Описание медицинского вмешательства**

Нейрохирургические операции проводились транскраниальным микрохирургическим или эндоскопическим транссфеноидальным доступами.

При транскраниальном удалении стебельной КФ или эндосупраселлярной аденомы гипофиза выполнялось пересечение СГ с целью радикальной резекции инфильтрированной опухолью супраселлярной части капсулы.

При эндоскопическом транссфеноидальном доступе проводилось интракапсулярное удаление аденом гипофиза без пересечения СГ.

Транскраниальное микрохирургическое удаление менингиом супраселлярной локализации выполнялось без пересечения СГ.

Пациенты с вторичным гипокортицизмом, гипотиреозом и гипогонадизмом, развившимися в результате нейрохирургического лечения, получали терапию глюкокортикоидными, тиреоидными и половыми гормонами соответственно. Пациентам с НД назначалась терапия препаратами десмопрессина. Для коррекции гиперпролактинемии применялся каберголин.

**Основной исход исследования**

Оценивалась функция гипофиза на основании гормонального анализа крови, а также показателей водно-электролитного обмена.

 DOI: http://dx.doi.org/10.14341/probl8343

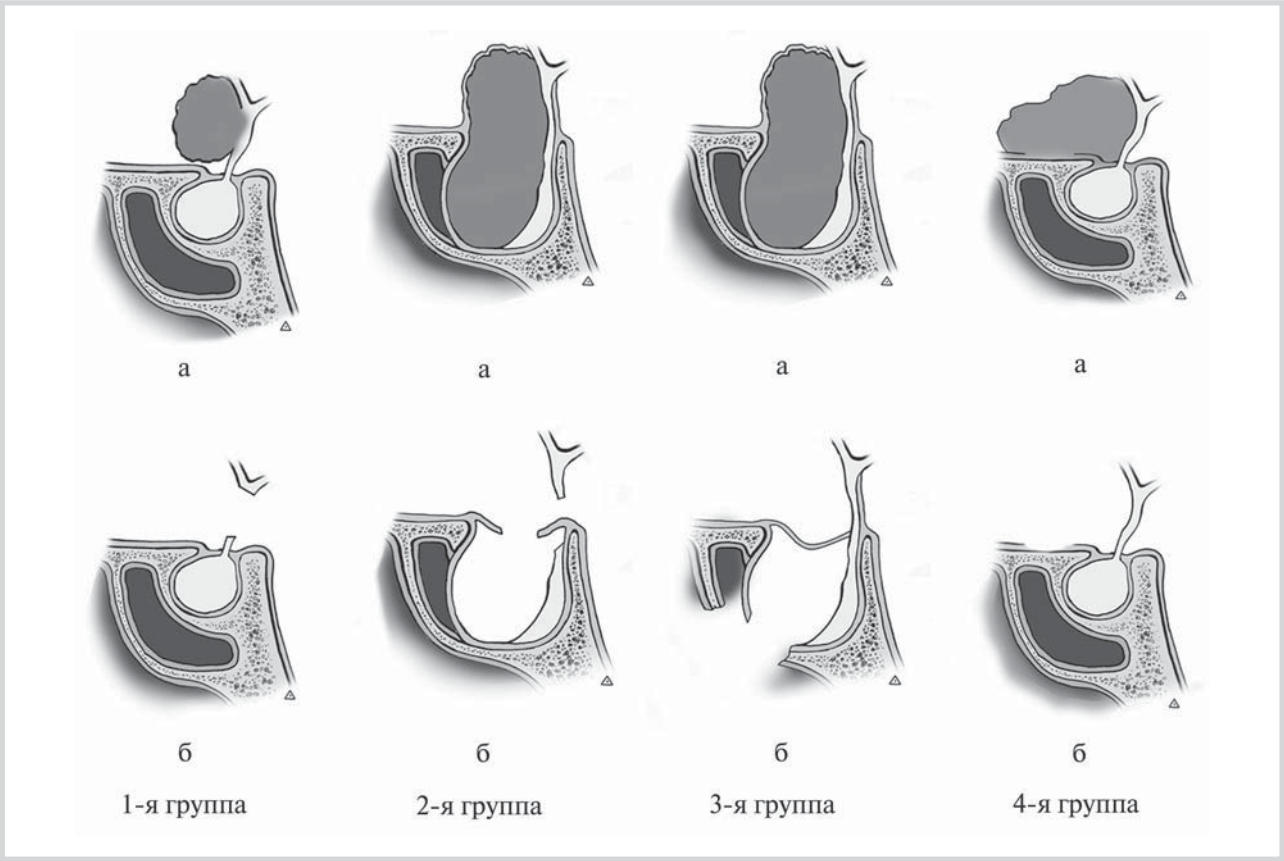


***Рис. 1.*** **Опухоли хиазмально-селлярной области до (а) и после (б) хирургического лечения (схема).**

1-я группа: а — стебельная КФ с поражением СГ и сохранным гипофизом до операции; б — состояние после транскраниального удаления стебельной КФ с пересечением СГ и сохранным гипофизом.
2-я группа: а — эндосупраселлярная аденома гипофиза с компрессией гипофиза и СГ до операции; б — состояние после транскраниального удаления эндосупраселлярной аденомы гипофиза с пересечением СГ и сдавленным гипофизом.
3-я группа: а — эндосупраселлярная аденома гипофиза с компрессией гипофиза и СГ до операции; б — состояние после интракапсулярного трансназального эндоскопического удаления эндосупраселлярной аденомы гипофиза без пересечения СГ и сдавленным гипофизом.
4-я группа: а — менингиома супраселлярной локализации с компрессией СГ и сохранным гипофизом до операции; б — состояние после транскраниального удаления менингиомы супраселлярной локализации без пересечения СГ и сохранным гипофизом.

**Анализ в подгруппах**

По гистологии и локализации опухолей, а также в зависимости от хирургического пересечения или сохранения СГ были выделены четыре группы пациентов **(рис. 1)**:

— 1-я группа — 46 больных со стебельной КФ, оперированных транскраниально. Эти опухоли практически полностью разрушали СГ, который был окончательно пересечен во время операции. Гипофиз у больных этой группы до и после операции оставался анатомически сохранным.

— 2-я группа — 11 больных с НАГ, оперированных транскраниально с 2000 по 2003 г. Эти опухоли сдавливали СГ, который затем был пересечен с целью радикальной резекции инфильтрированной опухолью супраселлярной части капсулы для снижения возможности рецидива опухоли. Гипофиз у этих больных был анатомически изменен до и после операции.

— 3-я группа — 41 больной с НАГ, компримирующей гипофиз и его стебель; опухоли удалялись интракапсулярно эндоскопическим эндоназальным транссфеноидальным доступом При этом СГ был сохранен, а гипофиз был анатомически изменен до и после операции.

— 4-я группа — 41 больной с супраселлярной менингиомой, у которых сдавленный до операции СГ был сохранен. Гипофиз у этих больных до и после транскраниальной операции оставался анатомически сохранным.

**Методы регистрации исходов**

Оценивали интраоперационные характеристики состояния гипофиза и его стебля. Умеренная гиперпролактинемия подтверждалась двукратным анализом. Вторичный гипотиреоз устанавливался при выявлении низкого уровня св.Т4 в сочетании с нормальным или низким уровнем ТТГ; вторичную

**Характеристика групп больных и эндокринные нарушения у них до и после операции**

| Показатель | 1-я группа | 2-я группа | 3-я группа | 4-я группа |
|---|---|---|---|---|
| | стебельная краниофарингиома | НАГ с пересечением СГ | НАГ без пересечения СГ | супраселлярная менингиома |
| Сдавление гипофиза | — | + | + | — |
| Сдавление СГ | + | + | + | + |
| Число пациентов | 46 | 11 | 41 | 41 |
| Возраст (медиана), годы | 15—64 (36) | 18—57 (45) | 32—67 (53) | 35—68 (48) |
| Пол | Ж 31/М 15 | Ж 7/М 4 | Ж 25/М 16 | Ж 37/М 4 |
| | До операции | | | |
| Концентрация ПРЛ, min—max (медиана), мЕд/л | 115—3000 (440) | 185—1085 (500) | 140—1980 (550) | 113—4050 (377) |
| Гиперпролактинемия, абс. (%) | 19 (41,3) | 4 (36,3) | 16 (39,0) | 13 (31,7) |
| Гипотиреоз, абс. (%) | 12 (26,0) | 4 (36,3) | 14 (34,1) | 3 (7,3) |
| Гипокортицизм, абс. (%) | 7 (15,2) | 2 (18,2) | 11 (26,8) | 2 (4,9) |
| Гипогонадизм, абс. (%) | 38 (82,6) | 8 (72,7) | 33 (80,5) | 4 (9,7) |
| НД, абс. (%) | 11 (23,9) | — | — | 1 (2,4) |
| | После операции | | | |
| Пересечение СГ во время операции | + | + | — | — |
| Сохранность гипофиза* | Сохранен | ? | ? | Сохранен |
| Уровень ПРЛ, min—max (медиана), мЕд/л | 35—3600 (380) | 33—1080 (335) | 13—2-610 (235) | 93—740 (280) |
| Гиперпролактинемия, абс. (%) | 19 (41,3) | 2 (18,1) | 1 (2,4) | 2 (4,9) |
| Гипотиреоз, абс. (%) | 46 (100) | 11 (100) | 12 (29,2) | 3 (7,3) |
| Гипокортицизм, абс. (%) | 46 (100) | 11 (100) | 10 (24,3) | 2 (4,9) |
| Гипогонадизм, абс. (%) | 46 (100) | 11 (100) | 29 (70,7) | 5 (12,1) |
| НД**, абс. (%) | 43 (93,5) | 10 (90,9) | 0 | 1 (2,4) |

*Примечание.* * — во 2-й и 3-й группах сохранность гипофиза точно не известна. Кроме того, гипофиз мог быть дополнительно поврежден во время операции. ** — транзиторный НД, который регрессировал ранее 6 мес после операции, в результатах не учитывался.

надпочечниковую недостаточность диагностировали у пациентов с утренним уровнем кортизола менее 120 нмоль/л или его уровнем 120—350 нмоль/л и наличием соответствующей клинической симптоматики; вторичный гипогонадизм устанавливался у женщин в репродуктивном возрасте с аменореей, а также у женщин в постменопаузальном возрасте на фоне низкого уровня гонадотропина в крови; у мужчин — при уровне тестостерона менее 8 нмоль/л. Критерием умеренной гиперпролактинемии был уровень ПРЛ более 550 мЕд/л у женщин и 414 мЕд/л у мужчин. НД диагностировался на основании гипотонической полиурии (более 40 мл/кг/сут) и полидипсии на фоне нормальных показателей гликемии.

### Статистический анализ

Статистическая обработка полученных данных и анализ результатов исследования выполнены с использованием пакетов прикладных программ Excel и Statistica 6.0 for Windows. Для сравнения относительных показателей использовался $\chi^2$ критерий (различия признавались существенными при $p<0,05$).

## Результаты

Сформированные группы различались комбинацией состояний до- и после операции (сохранная или нарушенная функция как стебля, так и гипофиза). Результаты исследования представлены в **табл. 1**.

Удаление КФ с пересечением СГ привело к развитию пангипопитуитаризма у всех больных (1-я группа). НД развился у 43 больных (до операции НД имел место у 11 пациентов). Все пациенты нуждались в заместительной терапии глюкокортикоидными, тиреоидными и половыми гормонами, аналогами вазопрессина. У 3 больных НД отсутствовал. После операции гиперпролактинемия выявлена у 19 (41,3%) больных. При этом у 5 из 19 пациентов с повышенным до операции уровнем ПРЛ отмечена его нормализация, а у 5 больных с нормальным дооперационным уровнем ПРЛ — его повышение. Максимальный уровень ПРЛ после операции составил 3600 мЕд/л. У 2 пациентов появилась гипопролактинемия (35 и 50 мЕд/л).

Аналогичная картина наблюдалась при удалении НАГ, сопровождавшемся пересечением СГ (2-я группа). У всех этих 11 больных появились или усугубились симптомы гипопитуитаризма. НД развился у 10 из 11 больных. Умеренная гиперпролактинемия до операции выявлялась у 4 больных. После удаления опухоли с пересечением СГ повышение уровня ПРЛ регистрировалось только у 2 больных. У 1 пациента появилась гипопролактинемия (33 мЕд/л).

В 3-й группе больных, у которых при удалении аденомы СГ не пересекался, напротив, отмечен регресс симптомов гипопитуитаризма: у 5 (15%) больных регистрировалось восстановление половой функции, у 3 (21%) — регресс гипотиреоза, у 2 (18%) — регресс гипокортицизма. Риск появления симпто-

 DOI: http://dx.doi.org/10.14341/probl8343

мов гипопитуитаризма у пациентов, ранее их не имевших, был низким: гипогонадизм развился у 1 (12,5%), гипокортицизм — у 1 (3%), гипотиреоз — у 1 (4%) пациента. Не отмечено развития постоянного НД. До операции умеренная гиперпролактинемия выявлялась в 16 (39%) случаев; после удаления опухоли уровень ПРЛ в крови у снизился у большинства больных; его повышение сохранялось только у 1 женщины.

У пациентов с супраселлярными менингиомами (4-я группа) в 13 (31,7%) случаях до операции была выявлена гиперпролактинемия; максимальный уровень ПРЛ составил 4050 мЕд/л. После операции умеренная гиперпролактинемия сохранилась только у 2 (15%) из 13 имевших ее до операции больных. Удаление супраселлярных менингиом, при котором СГ никогда не пересекался, не сопровождалось нарастанием симптомов гипопитуитаризма; НД сохранялся у 1 (2,4%) больного, новых случаев НД не было.

В 1-й и 2-й группах больных, которым пересекался СГ, статистически достоверно чаще наблюдались гиперпролактинемия ($p<0,05$), гипокортицизм ($p<0,05$), гипотиреоз ($p<0,05$) и гипогонадизм ($p<0,05$) по сравнению с пациентами (3-я и 4-я группы), у которых удаление опухоли не сопровождалось пересечением СГ.

Восемь женщин репродуктивного возраста с гиперпролактинемией и аменореей (2 — с КФ, 4 — с НАГ и 2 — с менингиомой) до операции получали каберголин в дозе 0,25 мг в неделю. При этом у всех из них до операции отмечена нормализация уровня ПРЛ (3 случая) или гипопролактинемия (5), а у 4 из них (2 — с аденомой гипофиза и 2 — с менингиомой) восстановился менструальный цикл.

## Обсуждение

СГ — анатомическое образование, состоящее из системы портальных сосудов и аксонов ядер гипоталамуса, заканчивающихся в задней доле гипофиза **(рис. 2)**.

Патофизиология гипоталамо-гипофизарной системы подробно описана в работах [1—4] и у ряда других отечественных и зарубежных авторов.

Кровоснабжение гипофиза осуществляется ветвями внутренней сонной артерии — верхними и нижними гипофизарными артериями [5]. Верхние гипофизарные артерии входят в срединное возвышение гипоталамуса, где рассыпаются в капиллярную сеть, участвуя в кровоснабжении гипоталамуса **(рис. 2, 3)**. Эти капилляры, с которыми контактируют терминали аксонов мелких нейросекреторных клеток медиобазального гипоталамуса, собираются в портальные вены, спускающиеся вдоль СГ в паренхиму аденогипофиза, где вновь разделяются на сеть синусоидных капилляров. Так, кровь, предварительно проходя через срединное возвышение гипоталамуса, где обогащается гипоталамическими рилизинг-гормонами, попадает в аденогипофиз. Отток крови, насыщенной аденогипофизарными гормонами, осуществляется по системе вен, которые впадают в венозные синусы твердой мозговой оболочки и далее в общий кровоток. Таким образом, портальная система гипофиза с нисходящим направлением тока крови от гипоталамуса является морфофункциональным компонентом сложного механизма нейрогуморального контроля тропных функций гипофиза. При этом секреция гипофизарных гормонов зависит от взаимодействия гипоталамуса, портальных сосудов и гормонсекретирующих клеток аденогипофиза.

Через портальные сосуды обеспечивается и кровоснабжение аденогипофиза. Нижние гипофизарные артерии участвуют в кровоснабжении нейрогипофиза, при этом они контактируют с нейросекреторными окончаниями аксонов крупноклеточных ядер гипоталамуса и располагаются ниже диафрагмы седла **(см. рис. 3)**.

В отличие от секреции других гипофизарных гормонов, которая находится преимущественно под стимулирующим влиянием гипоталамуса, секреция ПРЛ контролируется тоническим ингибирующим влиянием дофамина, вырабатываемого гипоталамусом. Считается, что разрыв СГ или механическая компрессия портальных сосудов нарушает транспорт дофамина и рилизинг-гормонов, приводя к гиперпролактинемии и недостаточности других гормонов гипофиза.

Помимо портальных сосудов, в СГ проходят аксоны ядер супраоптических и паравентрикулярных нейронов гипоталамуса, секретирующих антидиуретический гормон (АДГ). АДГ транспортируется в виде гранул в комплексе с белком-нейрофизином по аксонам нейронов, заканчивающихся в нейрогипофизе, который является своеобразным резервуаром АДГ, откуда он выделяется в системный кровоток **(см. рис. 2)**. Повреждение аксонов СГ в результате травматического разрыва, хирургического пересечения, а также разрушения СГ опухолью приводит к манифестации НД [6].

В литературе описаны больные с врожденным синдромом пересеченного СГ (pituitary stalk interruption syndrome — PSIS). При этом синдроме на МР-томограмме СГ не визуализируется, отсутствует сигнал от задней доли гипофиза и регистрируется гиперинтенсивный сигнал в области инфундибулярных отростков третьего желудочка [7]. Подобное состояние трактуется разными авторами [8, 9] как эктопия нейрогипофиза и агенезия СГ либо как травматический разрыв СГ вследствие родовой травмы. Причиной PSIS могут быть редкие мутации генов *HESX1, LH4, OTX3* и *SOX3*. Клиническая картина характеризуется гипофизарным нанизмом вследствие изолированной или ассоциированной с другими

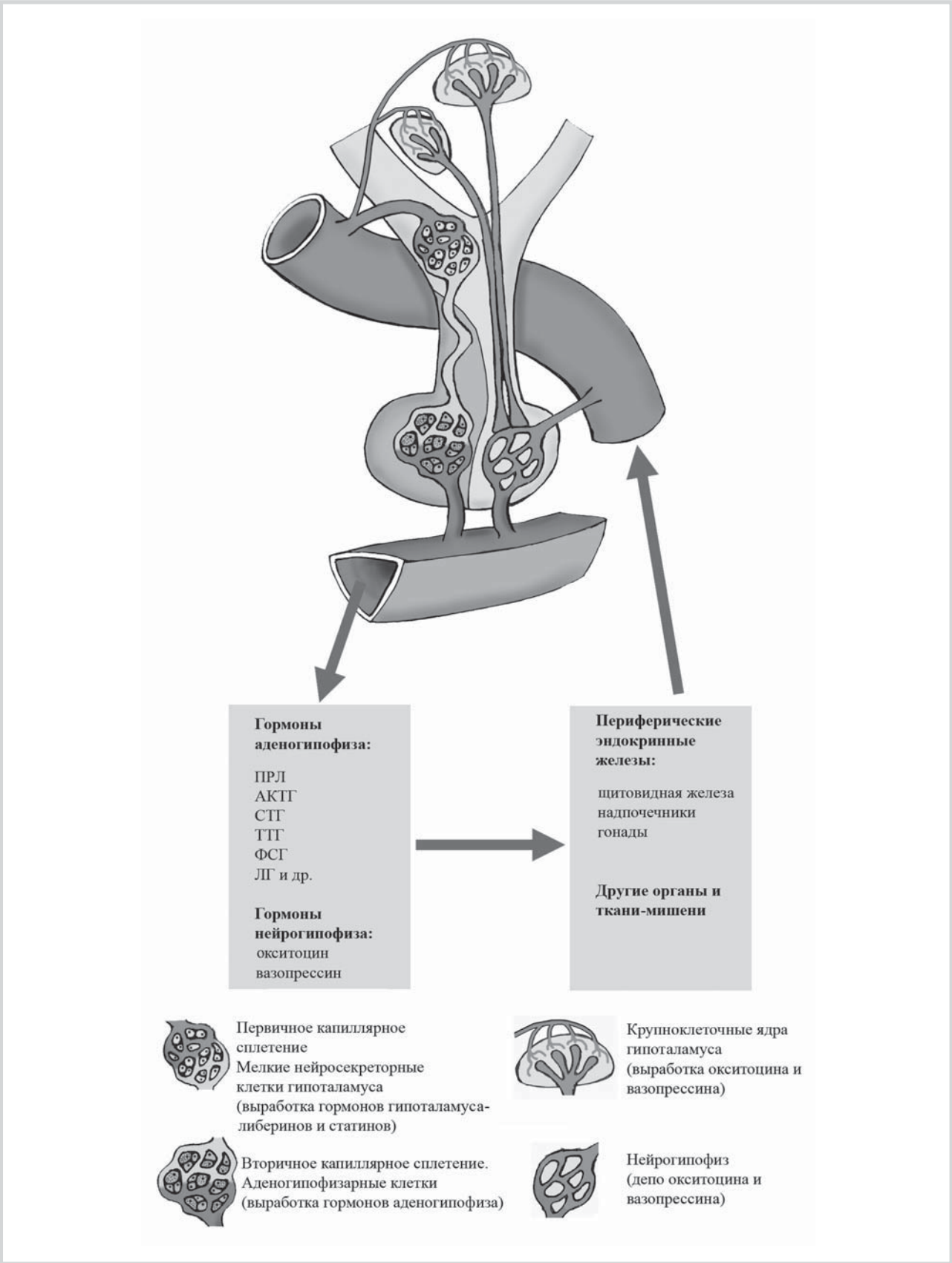


***Рис. 2.*** **Строение и функционирование системы гипоталамус—гипофиз—периферические эндокринные железы (схема).**

 DOI: http://dx.doi.org/10.14341/probl8343

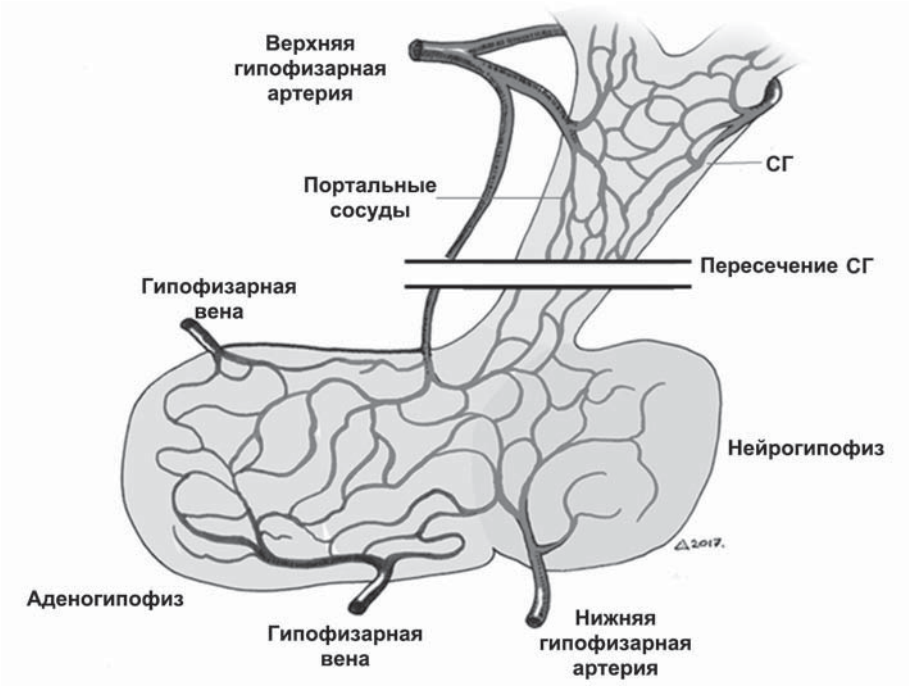


***Рис. 3.*** **Кровоснабжение гипофиза и повреждение сосудов при пересечении СГ (схема).**

проявлениями гипопитуитаризма СТГ-недостаточности. В более масштабном китайском исследовании 55 детей с PSIS СТГ-дефицит был выявлен у всех больных, гипогонадотропный гипогонадизм — у 95,8%, АКТГ-дефицит — у 81,8 % и вторичный гипотиреоз — у 76,3 % больных. Гиперпролактинемия отмечалась только в 36,4% случаев [10].

Проведенные исследования [11—15] демонстрируют нарушения секреции гормонов гипофиза при компрессии СГ объемным процессом в ХСО, таким как макроаденомы гипофиза, менингиомы, КФ, герминомы, глиомы, воспалительные процессы (туберкулез, саркоидоз), метастазы, аневризмы сонной артерии. Пациенты с компрессией портальных сосудов имеют умеренную гиперпролактинемию и снижение секреции гипофизарных гормонов. Уровень ПРЛ в таких случаях обычно не превышает 2000 мЕд/л [16—18].

B. Arafah и соавт. [19, 20] показали, что важным механизмом в патогенезе гиперпролактинемии и гипопитуитаризма при объемном процессе в ХСО является повышение интраселлярного давления, ведущего к нарушению кровотока по портальным сосудам. У пациентов с гипофизарными макроаденомами интраселлярное давление достигает 28,8±13,5 мм рт.ст. (в норме интракраниальное давление менее 10—15 мм рт.ст.). Интраселлярное давление у пациентов с гипопитуитаризмом выше, чем у лиц с нормальной функцией гипофиза. Уровень ПРЛ позитивно коррелировал с интраселлярным давлением, но не с размером опухоли. Восстановление функции гипофиза после аденомэктомии, возможно, связано с нормализацией интраселлярного давления и восстановлением кровотока по портальной системе. Однако у части пациентов улучшения гипофизарной функции не происходит. Вероятно, у этой группы больных повышение интраселлярного давления приводит к ишемическому некрозу гипофиза.

В нашей работе гиперпролактинемия до операции выявлялась у 52 (37,4%) из 139 пациентов с опухолями ХСО. Уровень ПРЛ в большинстве случаев не превышал 2000 мЕд/л и лишь у 2 пациентов с КФ и менингиомой составлял 3000 и 4050 мЕд/л соответственно.

Компрессия СГ у пациентов с аденомами гипофиза и супраселлярными менингиомами (2-я, 3-я, 4-я группы) не приводила к НД, а КФ, растущие из СГ и разрушающие его (1-я группа), сопровождались НД в 23,9% случаев, вероятно, в результате полной блокады транспорта АДГ или ретроградной гибели АДГ-секретирующих клеток гипоталамуса.

Хирургическое удаление опухоли без пересечения СГ (3-я и 4-я группы) устраняло компрессию СГ и, вероятно, восстановливало транспорт дофамина и рилизинг-гормонов гипоталамуса. Об этом свидетельствует нормализация уровня ПРЛ у большинства и регресс гипопитуитаризма у некоторых пациентов. Подобные результаты получены H. Zaidi и соавт. [21] при исследовании функции гипофиза у 276 пациентов, оперированных транссфеноидальным доступом; нормализация уровня ПРЛ отмечалась у 77,8% из 72 пациентов, имевшихся гиперпро-

лактинемию до операции [21]. P. Nomikos и соавт. [22] отмечали восстановление или улучшение гипофизарной функции у 49,7% пациентов с гипопитуитаризмом до транссфеноидального удаления НАГ.

В литературе [23] крайне мало работ, посвященных изучению синдрома пересеченного СГ у людей. Показано, что у животных в результате пересечения СГ возникает выраженная атрофия надпочечников и гонад, менее выраженная атрофия щитовидной железы и НД. Пересечение СГ вызывает заметное замедление роста у молодых животных. L. Vaughan и соавт. [24] пересекали СГ у 20 обезьян. Первым из гипофизарных гормонов из крови исчезал ЛГ. Уровни СТГ и кортизола значительно уменьшались и не возрастали при введении инсулина. Уровень ПРЛ возрастал и оставался значительно повышенным в течение всего периода наблюдения (3 года), но у части животных отмечалась лишь умеренная или транзиторная гиперпролактинемия, по-видимому, связанная с реваскуляризацией аденогипофиза. L. Anderson и соавт. [25] оценивали динамику роста телят, у которых был пересечен СГ. Отмечено отсутствие импульсной и снижение базальной секреции СТГ, а также выраженное снижение уровней ТТГ и тиреоидных гормонов в крови. Тем не менее рост животных продолжался, хотя и очень низкими темпами. При гистологическом исследовании гипофиза подопытных телят его размер оказался значимо меньше, чем у здоровых особей. Однако в ткани гипофиза сохранились СТГ- и ТТГ-секретирующие клетки.

По данным обзора J. Adams [23], пересечение СГ у животных (крысы, овецы, обезьяны) вызывает обширный некроз передней доли гипофиза вследствие повреждения портальных сосудов. Однако небольшая часть железистой ткани гипофиза, снабжаемая кровью нижних гипофизарных артерий, остается сохранной. Отсутствие барьера между пересеченными участками СГ могло приводить к реваскуляризации и восстановлению функции передней доли гипофиза.

В 50—60-е годы XX века гипофизэктомию или пересечение СГ проводили при поздних стадиях рака молочной или предстательной желез, а также у пациентов с прогрессирующей диабетической ретинопатией (считалось, что эта операция устраняет болевой синдром и замедляет прогрессирование этих заболеваний). J. Adams и соавт. [26] описали анатомические изменения гипофиза у 21 пациента (20 — с раком молочной или предстательный железы, 1 — с диабетической ретинопатией) после транскраниального пересечения СГ. Между пересеченными концами СГ для предотвращения их срастания накладывали тантал или другой инертный материал. Все пациенты умерли в сроки от 30 ч до 11 мес после нейрохирургической операции. У всех были обнаружены инфаркты или рубцы в аденогипофизе, но полного некроза аденогипофиза никогда не отмечалось; часть паренхимы органа (в различной степени у разных больных) оставалась интактной. Размеры гормон-секретирующих клеток в интактной части аденогипофиза были меньше, чем в нормальных гипофизах. Задняя доля гипофиза оставалась сохранной, но уменьшалась в размерах. К сожалению, в этой работе эндокринные аспекты не обсуждались.

В настоящее время можно косвенно оценивать эффект пересечения СГ у пациентов с КФ. Известно, что КФ часто сопровождаются эндокринными нарушениями до операции, которые нарастают после удаления таких опухолей независимо от локализации и хирургического доступа. J. Honegger и соавт. [27] проанализировали эндокринные нарушения после удаления КФ. При пересечении СГ у всех пациентов развивались пангипопитуитаризм и НД, тогда как при полном или частичном сохранении СГ риск развития гипопитуитаризма и НД был ниже. Однако в этой работе динамика уровня ПРЛ у больных с пересечением СГ не была описана.

В нашем исследовании интраоперационное пересечение СГ при наличии сохранного или сдавленного гипофиза (больные 1-й и 2-й группы) приводило к развитию пангипопитуитаризма у всех пациентов и НД у большинства из них. У 4 (7%) таких больных НД отсутствовал. Возможно, это связано с непосредственным поступлением АДГ в системный кровоток, минуя нейрогипофиз. Нельзя исключить и формирования так называемого эктопического нейрогипофиза в результате расширения проксимального конца СГ. Этот феномен описан в литературе [28, 29] у пациентов с пересечением СГ близко к диафрагме гипофиза; если же пересечение СГ происходит около гипоталамуса, регресс НД маловероятен.

Пересечение СГ в нашем исследовании не вызывало ожидавшегося нарастания гиперпролактинемии. Она отмечена лишь у 21 (36,8%) из 57 больных. В случае аденом это можно было бы объяснить повреждением остаточной ткани аденогипофиза в результате операции, но такая ситуация имела место и при КФ, где гипофиз был сохранен. Можно допустить развитие ишемии и некроза гипофиза. Однако в этом случае следовало бы ожидать развития гипопролактинемии, которая в нашем исследовании отмечалась всего в 2 случаях после удаления КФ и в 1 случае при НАГ. Поэтому нельзя исключить, что либо транспорт дофамина к аденогипофизу осуществляется не только через СГ, либо происходит частичное восстановление целостности портальных сосудов.

Учитывая различие в симптоматике, целесообразно выделить два отдельных понятия: синдром сдавленного СГ и синдром хирургически пересеченного СГ.

Синдром сдавленного СГ проявляется преимущественно гиперпролактинемией (37,4% случаев); частота гипопитуитаризма и НД при сохранном ги-

пофизе низкая. В большинстве случаев гиперпролактинемия протекает бессимптомно, однако может сопровождаться гипогонадизмом. У таких пациентов терапия каберголином, даже в минимальных дозах, быстро приводит к нормо- или гипопролактинемии и восстановлению половой функции. При устранении сдавления СГ отмечается нормализация уровня ПРЛ в связи с восстановлением транспорта дофамина. При компрессии СГ и гипофиза, которая имеет место при аденомах с супраселлярным ростом, помимо гиперпролактинемии отмечаются симптомы гипопитуитаризма. Устранение компрессии гипофиза и его стебля в ходе удаления аденом приводит к восстановлению гипофизарной функции в 15—21% случаев; у остальных пациентов сохраняется парциальный или тотальный гипопитуитаризм, вероятно, в результате атрофии гормон-секретирующих клеток гипофиза. В работах ряда авторов [22, 30] показано, что повышенный предоперационный уровень ПРЛ является предиктором восстановления гипофизарной функции. Так, P. Nomikos и соавт. [22] при анализе результатов хирургического лечения 621 пациента с НАГ отметили частичный или полный регресс симптомов гипопитуитаризма в 80% случаев при уровне ПРЛ >500 мЕд/л, в 52,3% случаев при уровне ПРЛ от 100 до 500 мЕд/л, и лишь в 30% случаев у пациентов с уровнем ПРЛ <100 мЕд/л.

Синдром пересечения СГ в результате нейрохирургической операции проявляется пангипопитуитаризмом в 100%, НД — в 93,0% и гиперпролактинемией — в 36,8% случаев ($p$<0,05).

## Заключение

Проведенное исследование подтвердило роль СГ в переносе гипоталамических гормонов, транспортирующихся по кровеносным сосудам и аксонам к гипофизу. Мы не наблюдали ожидаемого нарастания уровня ПРЛ после хирургического пересечения СГ. Напротив, частота случаев гиперпролактинемии снизилась при НАГ и осталась прежней при КФ. Это должно явиться поводом для более детального изучения причин повышения ПРЛ у больных с опухолями ХСО. Для нейрохирургов актуальными являются данные о том, что пересечение СГ во всех случаях приводит к появлению или нарастанию симптомов пангипопитуитаризма у всех пациентов и развитию НД у большинства из них. Поэтому во время нейрохирургической операции по возможности следует придерживаться тактики сохранения СГ.

**ДОПОЛНИТЕЛЬНАЯ ИНФОРМАЦИЯ**

**Источник финансирования** — ФГАУ «НМИЦН им. акад. Н.Н. Бурденко» Минздрава России.

**Авторы декларируют отсутствие явных и потенциальных конфликтов интересов, связанных с публикацией настоящей статьи.**

Концепция и дизайн исследования — Кадашев Б.А., Астафьева Л.И.; анализ полученных данных — Астафьева Л.И., Кадашев Б.А., Калинин П.Л.; написание текста — Астафьева Л.И., Кадашев Б.А., Калинин П.Л., Кутин М.А., Клочкова И.С.; сбор материала — Фомичев Д.В., Шарипов О.И., Андреев Д.Н.; статистическая обработка материала — Астафьева Л.И., Шарипов О.И.; редактирование — Кадашев Б.А., Астафьева Л.И.

## ЛИТЕРАТУРА | REFERENCES

1. Дедов И.И., Балаболкин М.И., Марова Е.И. *Болезни органов эндокринной системы*. — М.: Медицина; 2000. [Dedov II, Balabolkin MI, Marova EI. *Bolezni organov endokrinnoy sistemy*. Moscow: Meditsina; 2000. (In Russ.)].
2. Акмаев И.Г. *Структурные основы механизмов гипоталамической регуляции эндокринных функций*. — М.: Наука; 1979. [Akmaev IG. *Strukturnye osnovy mekhanizmov gipotalamicheskoy regulyatsii endokrinnykh funktsiy*. Moscow: Nauka; 1979. (In Russ.)].
3. Войткевич А.А., Дедов И.И. *Ультраструктурные основы гипоталамической нейросекреции*. — М.: Медицина; 1972. [Voytkevich AA, Dedov II. *Ul'trastrukturnye osnovy gipotalamicheskoy neyrosekretsii*. Moscow: Meditsina; 1972. (In Russ.)].
4. Бабичев В.Н. Основные представления о механизме функционирования системы «Гипоталамус—гипофиз—периферические эндокринные железы». В кн.: *Аденомы гипофиза, клиника, диагностика, лечение*. / Под ред. Кадашева Б.А. — Тверь; 2007. — С. 23—31. [Babichev VN. Osnovnye predstavleniya o mekhanizme funktsionirovaniya sistemy «Gipotalamus – gipofiz – perifericheskie endokrinnye zhelezy». In: Kadashev BA, editor. *Adenomy gipofiza, klinika, diagnostika, lechenie*. Tver'; 2007;23-31. (In Russ.)].
5. Netter FH. *Atlas of human anatomy. Third Edition*. New Jersey: Icon Learning Systems; 2002.
6. Melmed S. *The pituitary. Second edition*. Blackwell Science; 2002.
7. Fujisawa I, Kikuchi K, Nishimura K, et al. Transection of the pituitary stalk: development of an ectopic posterior lobe assessed with MR imaging. *Radiology*. 1987;165(2):487-489. doi: 10.1148/radiology.165.2.3659371
8. Gutch M, Kumar S, Razi SM, et al. Pituitary stalk interruption syndrome: Case report of three cases with review of literature. *J Pediatr Neurosci*. 2014;9(2):188-191. doi: 10.4103/1817-1745.139363
9. Pinto G, Netchine I, Sobrier ML, et al. Pituitary stalk interruption syndrome: a clinical-biological-genetic assessment of its pathogenesis. *J Clin Endocrinol Metab*. 1997;82(10):3450-3454. doi: 10.1210/jcem.82.10.4295
10. Guo Q, Yang Y, Mu Y, et al. Pituitary stalk interruption syndrome in Chinese people: clinical characteristic analysis of 55 cases. *PLoS One*. 2013;8(1):e53579. doi: 10.1371/journal.pone.0053579
11. Zhang F, Huang Y, Ding C, et al. The prevalence of hyperprolactinemia in non-functioning pituitary macroadenomas. *Int J Clin Exp Med*. 2015;8(10):18990-18997.
12. Kwancharoen R, Blitz AM, Tavares F, et al. Clinical features of sellar and suprasellar meningiomas. *Pituitary*. 2014;17(4):342-348. doi: 10.1007/s11102-013-0507-z
13. Halac I, Zimmerman D. Endocrine manifestations of craniopharyngioma.*Childs Nerv Syst*. 2005;21(8-9):640-648. doi: 10.1007/s00381-005-1246-x
14. Wildemberg LE, Vieira Neto L, Taboada GF, et al. Sellar and suprasellar mixed germ cell tumor mimicking a pituitary adenoma. *Pituitary*. 2011;14(4):345-350. doi: 10.1007/s11102-008-0161-z
15. Bouznad N, El Ansari N. Intra and latero-sellar carotid aneurysm mimicking a pituitary adenoma. *Pan Afr Med J*. 2015;22:150. doi: 10.11604/pamj.2015.22.150.8043

16. Астафьева Л.И., Марова Е.И., Кадашев Б.А., Коршунов А.Г. Сравнительное исследование пролактином и гормонально-неактивных аденом гипофиза с умеренной гиперпролактинемией. // Проблемы эндокринологии. — 2006. — Т. 52. — №3. — С. 30—33. [Astafyeva LI, Marova YI, Kadashev BA, Korshunov AG. Comparative study of prolactin-secreting and hormonally inactive pituitary adenomas in patients with moderate hyperprolactinemia. *Problems of endocrinology*. 2006;52(3):30-33. (In Russ.)].
17. Karavitaki N, Thanabalasingham G, Shore HC, et al. Do the limits of serum prolactin in disconnection hyperprolactinaemia need re-definition? A study of 226 patients with histologically verified non-functioning pituitary macroadenoma. *Clin Endocrinol (Oxf)*. 2006;65(4):524-529. doi: 10.1111/j.1365-2265.2006.02627.x
18. Hong JW, Lee MK, Kim SH, Lee EJ. Discrimination of prolactinoma from hyperprolactinemic non-functioning adenoma. *Endocrine*. 2010;37(1):140-147. doi: 10.1007/s12020-009-9279-7
19. Arafah BM, Prunty D, Ybarra J, et al. The dominant role of increased intrasellar pressure in the pathogenesis of hypopituitarism, hyperprolactinemia, and headaches in patients with pituitary adenomas. *J Clin Endocrinol Metab*. 2000;85(5):1789-1793. doi: 10.1210/jcem.85.5.6611
20. Zayour DH, Selman WR, Arafah BM. Extreme elevation of intrasellar pressure in patients with pituitary tumor apoplexy: relation to pituitary function. *J Clin Endocrinol Metab*. 2004;89(11):5649-5654. doi: 10.1210/jc.2004-0884
21. Zaidi HA, Cote DJ, Castlen JP, et al. Time course of resolution of hyperprolactinemia after transsphenoidal surgery among patients presenting with pituitary stalk compression. *World Neurosurg*. 2017;97:2-7. doi: 10.1016/j.wneu.2016.09.066
22. Nomikos P, Ladar C, Fahlbusch R, Buchfelder M. Impact of primary surgery on pituitary function in patients with non-functioning pituitary adenomas — a study on 721 patients. *Acta Neurochir (Wien)*. 2004;146(1):27-35. doi: 10.1007/s00701-003-0174-3
23. Adams JH, Daniel PM, Prichard MML. Some effects of transection of the pituitary stalk. *Br Med J*. 1964;2(5425):1619-1625. doi: 10.1136/bmj.2.5425.1619
24. Vaughan L, Carmel PW, Dyrenfurth I, et al. Section of the pituitry stalk in the rhesus monkey. *Neuroendocrinology*. 2008;30(2):70-75. doi: 10.1159/000122978
25. Anderson LL, Hard DL, Trenkle AH, Cho SJ. Long-term growth after hypophyseal stalk transection and hypophysectomy of beef calves. *Endocrinology*. 1999;140(5):2405-2414. doi: 10.1210/endo.140.5.6735
26. Adams JH, Daniel PM, Prichard MML. Transection of the pituitary stalk in man: anatomical changes in the pituitary glands of 21 patients. *J Neurol Neurosurg Psychiatry*. 1966;29(6):545-555. doi: 10.1136/jnnp.29.6.545
27. Honegger J, Buchfelder M, Fahlbusch R. Surgical treatment of craniopharyngiomas: endocrinological results. *J Neurosurg*. 1999;90(2):251-257. doi: 10.3171/jns.1999.90.2.0251
28. Hayashi Y, Kita D, Watanabe T, et al. Prediction of postoperative diabetes insipidus using morphological hyperintensity patterns in the pituitary stalk on magnetic resonance imaging after transsphenoidal surgery for sellar tumors. *Pituitary*. 2016;19(6):552-559. doi: 10.1007/s11102-016-0739-9
29. Fujisawa I. Magnetic resonance imaging of the hypothalamic-neurohypophyseal system. *J Neuroendocrinol*. 2004;16(4):297-302. doi: 10.1111/j.0953-8194.2004.01183.x
30. Arafah BM, Nekl KE, Gold RS, Selman WR. Dynamics of prolactin secretion in patients with hypopituitarism and pituitary macroadenomas. *J Clin Endocrinol Metab*. 1995;80(12):3507-3512. doi: 10.1210/jcem.80.12.8530591

**ИНФОРМАЦИЯ ОБ АВТОРАХ**

***Астафьева Людмила Игоревна** — д.м.н. [Ludmila I. Astafyeva, MD, PhD]; адрес: Россия, 125047, Москва, ул. 4-я Тверская-Ямская, 16 [address: 16, 4th Tverskaya-Yamskaya street, Moscow, 125047, Russia]; ORCID: http://orcid.org/0000-0003-4480-1902; eLibrary SPIN: 4209-4723; e-mail: Last@nsi.ru

**Кадашев Борис Александрович** — д.м.н., проф. [Boris A. Kadashev, MD, PhD, Professor]; ORCID: http://orcid.org/0000-0001-8344-3381; eLibrary SPIN: 4157-6654; e-mail: kadashev@nsi.ru

**Калинин Павел Львович** — д.м.н. [Pavel L. Kalinin, MD, PhD]; ORCID: http://orcid.org/0000-0001-9333-9473; eLibrary SPIN: 1775-7421; e-mail: PKalinin@nsi.ru

**Кутин Максим Александрович** — к.м.н. [Maxim A. Kutin, MD, PhD]; ORCID: http://orcid.org/0000-0002-6520-4296; eLibrary SPIN: 2336-5946; e-mail: kutin@nsi.ru

**Клочкова Ирина Сергеевна** [Irina S. Klochkova, MD]; ORCID: http://orcid.org/0000-0002-7440-4687; eLibrary SPIN: 8313-0190; e-mail: IKlochkova@nsi.ru

**Фомичев Дмитрий Владиславович** — к.м.н. [Dmitry V. Fomichev, MD, Ph.D]; ORCID: http://orcid.org/0000-0002-5323-1000; eLibrary SPIN: 3516-3513; e-mail: dfomicev@nsi.ru

**Шарипов Олег Ильдарович** — к.м.н. [Oleg I. Sharipov, MD, PhD]; ORCID: http://orcid.org/0000-0003-3777-5662; eLibrary SPIN: 3279-0844; e-mail: osharipov@nsi.ru

**Андреев Дмитрий Николаевич** — к.м.н. [Dmitry N. Andreev, MD]; ORCID: http://orcid.org/0000-0001-5473-4905; eLibrary SPIN: 8516-7994; e-mail: dandreev@nsi.ru

**ИНФОРМАЦИЯ**

Рукопись получена: 20.02.17. Одобрена к публикации: 02.11.17

**КАК ЦИТИРОВАТЬ:**

Астафьева Л.И., Кадашев Б.А., Калинин П.Л., Кутин М.А., Клочкова И.С., Фомичев Д.В., Шарипов О.И., Андреев Д.Н. Клинические синдромы сдавленного и хирургически пересеченного стебля гипофиза. // *Проблемы эндокринологии*. — 2018. — Т. 64. — №1. — С. 4—13. doi: 10.14341/probl8343

**TO CITE THIS ARTICLE:**

Astafyeva LI, Kadashev BA, Kalinin PL, Kutin MA, Klochkova IS, Fomichev DV, Sharipov OI, Andreev DN. Clinical syndromes of compression and surgical transection of the pituitary stalk. *Problems of Endocrinology*. 2018;64(1):4-13. doi: 10.14341/probl8343